

Rassegne

Ecografia polmonare per il cardiologo

Gino Soldati¹, Roberto Copetti², Luna Gargani³

¹U.O. Pronto Soccorso, Medicina e Chirurgia d'Urgenza, Ospedale della Valle del Serchio, ASL 2, Lucca,

²S.O.C. Pronto Soccorso, Medicina d'Urgenza, Ospedale "S. Antonio Abate", ASS 3, Alto Friuli, Tolmezzo (UD),

³Istituto di Fisiologia Clinica del CNR, Pisa

Key words:

Chest ultrasound;
Diagnosis; Lung;
Lung sonography.

In the recent years lung sonography has overcome his pioneer phase with the contribution of significant data from authors of different disciplines. Today there is therefore a strong evidence that this diagnostic method could have an important impact for the diagnosis of cardiothoracic symptoms, mainly dyspnea, in emergency or in ambulatory medicine. Since the cardiologist already uses ultrasound for the study of the heart, he or she could consider the integrated cardiopulmonary sonography extremely attractive in this specific context. In this review the authors describe the anatomical, biophysical and clinical basis of lung ultrasonography in a cardiological setting.

(G Ital Cardiol 2007; 8 (3): 139-147)

© 2007 AIM Publishing Srl

Ricevuto il 28 agosto 2006; nuova stesura il 5 dicembre 2006; accettato il 7 dicembre 2006.

Per la corrispondenza:

Dr. Gino Soldati

Via Nazionale, 106
55036 Pieve Fosciana (LU)
E-mail:
g.soldati@usl2.toscana.it

Introduzione

L'ecografia del polmone, considerata indagine marginale, sta acquisendo un ruolo sempre più importante nella diagnostica della patologia focale e diffusa dell'organo^{1,2}. Essa offre di fatto interessanti prospettive, garantendo spesso la possibilità di porre diagnosi con rapidità, a basso costo, in assenza di invasività, al letto del malato e in particolare quando l'impiego di strumenti avanzati, come ad esempio la tomografia computerizzata (TC), attualmente *gold standard* nella diagnostica di molte patologie polmonari, non sia disponibile o venga ritenuto inopportuno.

Per il cardiologo, l'interazione degli ultrasuoni (US) con il polmone assume pertanto oggi la duplice prerogativa di "foe", quando il tessuto normalmente areato o iperareato ostacola la visualizzazione del cuore e di "friend" quando una parziale o totale perdita di aria polmonare genera immagini ecografiche reali o artefatti con potenziali diagnostici.

Le patologie polmonari esplorabili con gli US sono varie, ma in questo contesto verrà fatto riferimento prevalentemente al paziente con distress respiratorio e ai problemi di diagnosi differenziale.

Per quanto detto appare sicuramente non attuale l'affermazione contenuta nella 15^a edizione dell'Harrison's: "Ultrasound imaging is not useful for evaluation of the pulmonary parenchyma"³.

La semeiotica ecografica del polmone è relativamente semplice e scaturisce dai rap-

porti percentualmente molto variabili tra le componenti gassosa, liquida e solida dell'organo⁴⁻⁷. La Tabella 1 riassume le definizioni dei reperti ecografici polmonari.

Basi anatomiche dell'ecografia polmonare

Nella sua interezza il polmone mostra una differenziazione cortico-midollare⁸. Con l'ecografia il polmone normale è esplorabile solamente nella sua porzione superficiale.

Di primaria importanza è la linea pleurica (Figura 1), situata subito al di sotto del piano costale e caratterizzata da un movimento sincrono con gli atti del respiro (*gliding* o *sliding* pleurico)⁹. Il suo spessore si aggira intorno a 1-2 mm.

La "corticale" del polmone, cioè i 3-4 cm esterni del parenchima, è composta dai lobuli polmonari che si estendono lungo la pleura per 1-2 cm, separati tra loro da strutture fibrose sottili definite setti interlobulari¹⁰.

L'interstizio del polmone è anch'esso organizzato in una componente centrale e in una periferica. Weibel e Gil¹¹ lo hanno suddiviso in tre compartimenti: assiale o centrale, che segue i vasi e le vie aeree maggiori; periferico, che copre la pleura e va a costituire i setti interlobulari che separano i lobuli secondari; parenchimale fine, che circonda i dotti alveolari e produce una rete di connettivo che collega estensivamente i compartimenti assiale e periferico.

Se la TC ad alta risoluzione può definire gran parte delle componenti centrali e periferiche, interstiziali, vascolari e bronchiali

Tabella 1. Semeiotica ecografica del polmone: nomenclatura e descrizione dei principali reperti.

Reperto ecografico	Definizione
Lung gliding o sliding	Indica una regione polmonare a contatto con la parete toracica.
Lung point	Indica il punto in cui un polmone parzialmente collassato contatta la parete toracica. Nell'immagine ecografica è presente il gliding solo a livello di una parte della linea pleurica.
Lung pulse	Minimo gliding sincrono con le sistole cardiache, specialmente a livello del polmone paracardiaco. Esclude il pneumotorace. In assenza di gliding respiratorio indica atelettasia.
Linee A	Riverberi orizzontali che riproducono profondamente la linea pleurica. Reperto normale.
Linee Z	Rinforzi ecogeni verticali, a banda, fissi sui campi polmonari, che non cancellano le linee A. Reperti normali.
Linee B	Riverberazioni (ring down) verticali a partenza pleurica, estese fino al margine inferiore dello schermo, che mascherano le linee A. Sindrome interstiziale (edema, interstiziopatie).
Linee E	Artefatti verticali, da aria, a partenza dal sottocute e proiettati sui campi polmonari. Enfisema sottocutaneo.
Sindrome interstiziale	Variazione del pattern polmonare da quadro artefattuale orizzontale (linee A) a verticale (linee B), settoriale o diffuso. Interstiziopatia, ground glass o Kerley B radiografici.
Sindrome alveolare	Organizzazione (epatizzazione) di un campo polmonare. Addensamento polmonare alveolare radiografico.
Broncogrammi	Evidenza ecografica dei bronchi aerati o ripieni di liquido. Indica addensamento o sindrome alveolare. Contribuiscono a definire un'eziologia ostruttiva o meno dell'addensamento.
Broncogramma aereo dinamico	L'evidenza di broncogramma aereo dinamico esclude l'atelettasia.
Broncogramma statico	Broncogramma immobile con decorso parallelo dei bronchi. Indica atelettasia.

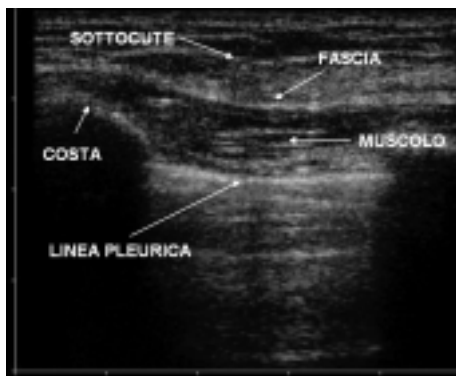

Figura 1. Scansione longitudinale con sonda lineare (7.5 MHz): la linea pleurica si colloca subito al disotto delle coste.

del polmone¹², l'ecografia, nel soggetto normale, trova uno sbarramento acustico a livello della pleura viscerale.

Dal punto di vista generale, la patologia polmonare periferica produce alterazioni localizzate nell'interstizio, negli spazi aerei o, più spesso, in ambedue i distretti¹³. Ciò che è rilevante in ecografia sono i differenti rapporti tra aria, acqua e "tessuto" che si vengono a determinare nei processi patologici che raggiungono la superficie dell'organo. Sia che l'incremento patologico all'interno del polmone riguardi l'acqua extravascolare, essudati, sangue, cellule o tessuto, si stabiliscono variazioni acustiche dell'organo con produzione di immagini ecografiche differenziabili dal quadro artefattuale del polmone normale (Figura 2).

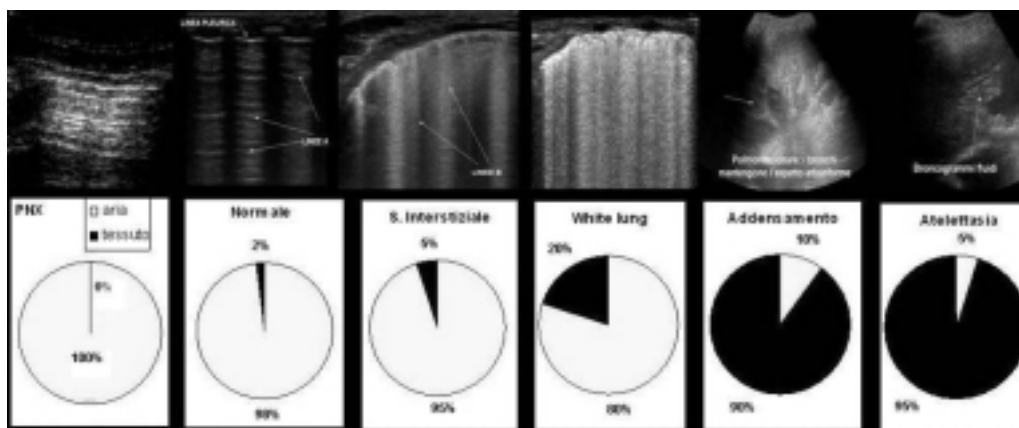


Figura 2. Schematizzazione delle immagini ecografiche in relazione alle variazioni percentuali dei rapporti tra aria e tessuto. PNX = pneumotorace.

Le basi acustiche (biofisiche) dell'ecografia polmonare

Immediatamente al di sotto della linea pleurica l'elemento prevalente nel polmone normale è l'aria. Il gradiente di impedenza acustica tra aria e acqua e tessuto è molto elevato¹⁴.

Quando un'onda ultrasonora incide su una superficie di separazione pressoché piana tra due mezzi, la frazione di energia incidente che viene riflessa (R) è correlata alla differenza di impedenza acustica fra i due mezzi. Nel caso del passaggio di un'onda acustica tra tessuti ed aria, R assume un valore circa di 1, quindi la frazione di energia incidente trasmessa in profondità (1-R) è quasi nulla o, in casi particolari, compaiono in profondità soltanto fenomeni di scattering e diffrazione. In questo modo il polmone normale non ha una rappresentazione ecografica come organo.

Il polmone areato, iperareato (enfisema) o un cavo pleurico occupato da aria (pneumotorace) generano al di sotto della linea pleurica un campo di artefatti, con attenuazione progressiva dell'energia acustica e produzione di riverberi orizzontali, senza mostrare immagini anatomiche¹⁵. Tali riverberi, definiti linee A, sono dovuti alla riflessione quasi totale dell'onda incidente sul piano impedenza della pleura viscerale e ai multipli rimbalzi dell'onda acustica tra la linea pleurica e il trasduttore¹⁶. In questo contesto non possono pertanto osservarsi strutture lobulari, bronchiolari e vascolari (Figura 3).

Nel caso di ispessimento dei setti interlobulari subpleurici, come si verifica nell'edema polmonare, il gradiente di impedenza acustica (tra aria alveolare e setti edematosi) risulta nettamente incrementato, determinando la produzione di microriflessioni o risonanze, *ring down*, che appaiono come riverberi verticali iperecogeni che originano dalla linea pleurica e che si estendono in profondità a tutto lo schermo, denominati comete ultrasoniche polmonari o linee B^{17,18} (Figura 4).

In alcuni casi le linee B appaiono più numerose, spesso distanti tra loro pochi millimetri o addirittura confluenti in campi di iperecogenicità che oscurano le

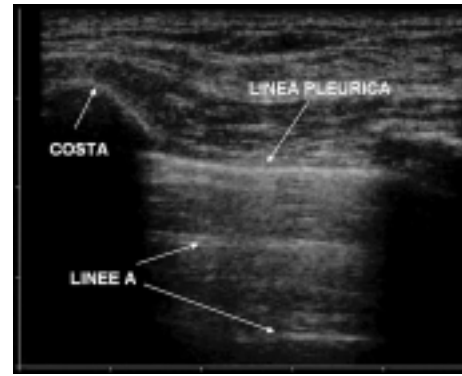


Figura 3. Scansione longitudinale con sonda lineare (7.5 MHz): evidenza di linee A al di sotto della linea pleurica.

linee A (*white lung* ecografico). Dal momento che questi aspetti correlano con il quadro TC di *ground glass* è verosimile che l'immagine ecografica sia riconducibile a fenomeni di risonanza in microbolle aeree (l'aria negli alveoli) circondate da liquido, o tessuto imbibito, come si verifica nell'iniziale *flooding* alveolare o nell'espansione dell'interstizio intralobulare, quindi in situazioni di maggiore imbibizione del tessuto¹⁹.

Sebbene il caso più frequente in cui si osservano linee B sia rappresentato dall'edema polmonare cardiogenico, tutte le cause che inducono una parziale perdita di areazione del polmone per espansione dell'interstizio (edema lesionale, interstiziopatie fibrotiche o flogistiche) possono provocare la produzione di linee B²⁰.

Solamente se l'aria viene esclusa totalmente o quasi dalla cortex polmonare gli ultrasuoni possono mostrare tessuto, in maniera tanto più evidente quanto meno aria è contenuta nell'organo. L'ecografia di un'atelettasia segmentaria, di un lobo o di un intero polmone, od una polmonite lobare, include sia le strutture corticali che quelle del *core* polmonare^{21,22}. In questi casi, se è presente aria residua nella lesione, essa può apparire come broncogramma aereo²³, o come multipli spot ecogeni, se confinata esclusivamente ai bronchioli o alle vie aeree più distali.

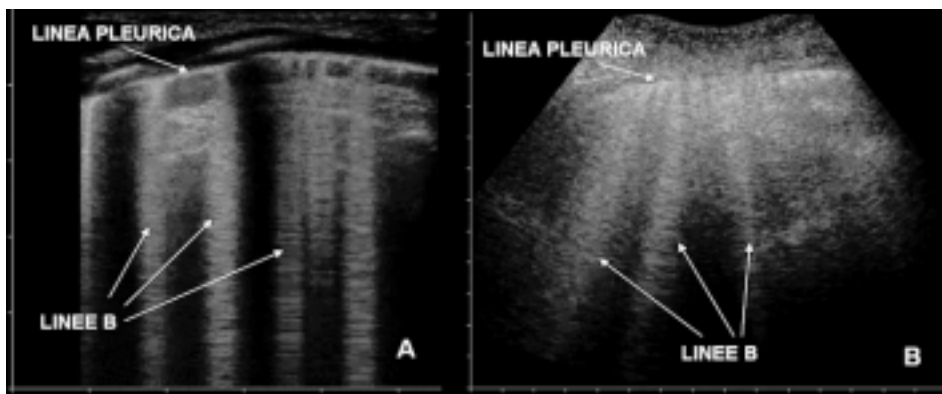


Figura 4. Evidenza di linee B in quadri di sindrome interstiziale (edema polmonare cardiogeno). A: scansione con sonda lineare; B: scansione con sonda convessa.

Applicazioni cliniche

Per il cardiologo sono principalmente tre le condizioni in cui l'ecografia polmonare può risultare utile: la congestione polmonare nel paziente con scompenso cardiaco, l'eventuale stato di iperidratazione o di edema polmonare non cardiogeno nel paziente post-chirurgico, il versamento pleurico in entrambi.

Scompenso cardiaco

Gli US consentono interessanti applicazioni nella valutazione del paziente con sintomi respiratori e in particolare con dispnea, dove è rilevante una stima anche semiquantitativa dell'acqua extravascolare polmonare²⁴ e la differenziazione delle dispnee cardiogene da quelle di origine respiratoria. L'ecografia polmonare andrebbe considerata in questi casi come un'estensione dell'ecocardiografia, in una valutazione ecografica comprensiva del torace.

La diagnosi di scompenso cardiaco si basa su dati clinici, strumentali (radiografia del torace, elettrocardiogramma, ecocardiogramma) e biochimici (peptide natriuretico di tipo B)²⁵. I segni ed i sintomi della malattia sono relativamente poco specifici. La dispnea, ad esempio, caratterizza uno spettro molto ampio di patologia che include le malattie bronchiali e polmonari, le sindromi coronariche acute, l'embolia polmonare, le aritmie, l'obesità e il decondizionamento fisico^{26,27}.

La radiografia del torace non è particolarmente accurata e non identifica almeno il 20% delle cardiomegalie confermate poi con l'ecocardiografia (l'indice cardiotoracico è peraltro un predittore debole di disfunzione ventricolare sinistra), i segni di congestione polmonare possono essere minimi anche in caso di pressioni di incuneamento polmonari elevate²⁸⁻³⁰, infine non vengono visualizzati fino al 50% dei versamenti pleurici minori poi dimostrati ecograficamente.

L'elettrocardiogramma è raramente normale nei casi di scompenso cardiaco e ha quindi un elevato valore predittivo negativo (98%), il valore predittivo positivo è peraltro molto basso (35%) potendo ovviamente coesistere alterazioni elettrocardiografiche in pazienti che non presentano scompenso ventricolare sinistro³¹.

L'esatto ruolo del peptide natriuretico di tipo B nella diagnosi di scompenso cardiaco acuto deve essere ancora completamente chiarito^{32,33}.

L'ecocardiografia rappresenta un esame fondamentale nella diagnosi di scompenso cardiaco permettendo sia la valutazione della funzione sisto-diastolica del cuore che di eventuali alterazioni strutturali. È peraltro ovvio che pazienti affetti da dispnea possono presentare alterazioni ecocardiografiche anche rilevanti, non riconducibili alla causa del sintomo.

In pratica, tutto ciò conduce a diagnosi errate in oltre un terzo dei casi: circa la metà di questi errori sono riconducibili a diagnosi di scompenso in pazienti affetti invece da broncopneumopatia cronica ostruttiva (BPCO)³⁰.

In caso di incremento dell'acqua extravascolare polmonare, le immagini ecografiche sono caratterizzate dalla presenza di linee B multiple e bilaterali. Questi quadri ecografici dimostrano una sensibilità del 100% per la diagnosi di edema polmonare. Un quadro ecografico polmonare normale, in altre parole, esclude l'edema polmonare fin dalla sua fase interstiziale¹⁸. Il loro numero complessivo correla strettamente con le pressioni di incuneamento dei capillari polmonari, con l'acqua extravascolare polmonare stimata radiologicamente e con il metodo della termodiluizione, con la classe NYHA per la dispnea e con il grado di disfunzione ventricolare^{16,34-36} (Figura 5).

La specificità delle linee B non è comunque assoluta. Lichtenstein e Meziere¹⁸ hanno osservato che queste sono assenti nel 92% dei soggetti con dispnea da BPCO, mentre compaiono nel 100% dei soggetti con edema polmonare. È quindi evidente che una quota di soggetti con BPCO può presentare linee B "pneumogene" ed è noto che pazienti con fibrosi polmonare possono mostrare artefatti analoghi.

Le linee B cardiogene tendono, comunque, ad essere più numerose a livello del polmone destro, con una *hot zone* di maggior densità a livello del terzo spazio intercostale³⁴. Inoltre, in caso di edema polmonare, esse si riducono significativamente nell'arco di alcune ore dopo la somministrazione di diuretici. Nei casi di fibrosi polmonare, invece, le linee B sono prevalenti a livello dei lobi inferiori, la linea pleurica, inoltre, appare costantemente ispessita, irregolare e frammentata. Questi aspetti risultano ben visibili in caso di versamento pleurico associato, presente in circa un terzo dei casi.

Nelle malattie polmonari (fibrosi, sarcoidosi, collagenopatie, BPCO) la patogenesi delle linee B diffuse può essere ancora ricondotta all'espansione dell'interstizio polmonare per deposizione di collagene, presenza di edema flogistico o granulomi. È verosimile che l'edema cronico induca un rimodellamento dell'interstizio con produzione di linee B che non si modificano dopo terapia diuretica¹⁷.

Diverso è il significato delle linee B localizzate, in quanto esse compaiono di frequente nelle polmoniti virali e intorno agli addensamenti flogistici o contusivi^{37,38}. Anche in questi casi l'edema infiammatorio o traumatico dell'interstizio gioca un ruolo nella produzione di linee B, modificando le proprietà acustiche dell'organo. La frequente associazione di linee B localizzate attorno ad addensamenti flogistici, impone la ricerca di questi ultimi nei casi di linee B "pneumogene"³⁸.

Anche soggetti normali possono mostrare linee B, in numero non superiore a 5-8 elementi complessivi bilateralmente, prevalenti ai lobi inferiori e da riferire a parziale compressione di questi segmenti polmonari, localizzate nei pressi delle scissure o in rapporto a irregolarità della pleura.

Versamenti pleurici³⁹⁻⁴³

La diagnosi ecografica di versamento pleurico rappresenta una delle prime applicazioni degli US nello stu-

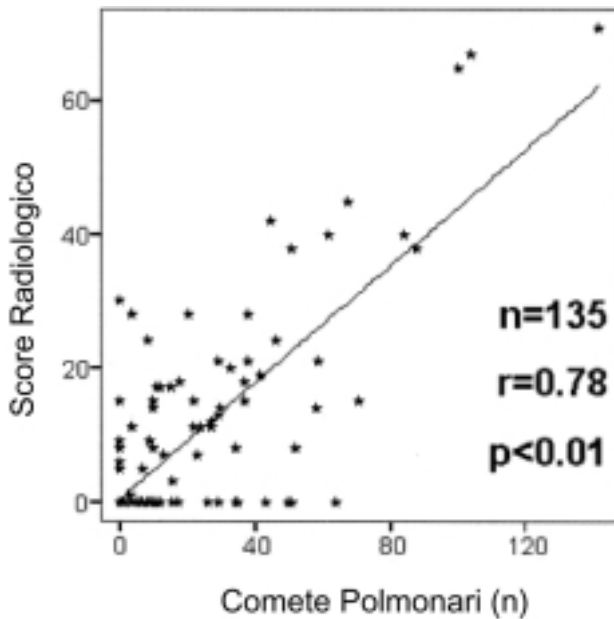


Figura 5. Correlazione fra numero di linee B (comete polmonari) e punteggio radiologico di acqua extravascolare polmonare. Da Jambrik et al.³⁴, modificata.

dio del torace. L'ecografia consente infatti una stima accurata delle dimensioni del versamento e, entro certi limiti, anche della sua natura. Infatti la presenza di corpuscolarità o di tralci fibrinosi è fortemente indicativa della natura essudativa di un versamento (Figura 6).

L'accuratezza diagnostica dell'ecografia è molto elevata, paragonabile a quella della TC. Nei casi di *white hemithorax* radiologico l'ecografia permette un'agevole distinzione fra la natura pleurica o parenchimale dell'opacità. Nel contesto di un quadro ecografico con multiple bilaterali linee B, la presenza di un versamento pleurico non corpuscolato e privo di tralci di fibrina è indicativa di edema polmonare cardiogeno. Viceversa, una sindrome interstiziale o un *white lung* ecografico senza versamento pleurico, ma con presenza di addensamenti sottopleurici, è più frequentemente riscon-

trabile nei casi di *acute lung injury* (ALI) e di distress respiratorio acuto (ARDS).

Se i versamenti sono abbondanti, le parti di polmone contigue appaiono addensate con evidenza di broncogrammi aerei o grossolani riverberi a partenza dal parenchima in relazione alla compressione esercitata dal liquido e alla perdita di aerazione.

L'ecografia riveste inoltre un ruolo importante nell'esecuzione della toracentesi che può essere eseguita dopo aver identificato ecograficamente il versamento (procedura eco-assistita), o sotto guida ecografica con diretta visualizzazione dell'ingresso dell'ago (procedura eco-guidata). La toracentesi eco-guidata si dimostra essenziale per il drenaggio sicuro di raccolte fluide saccate o poste in sede scissurale.

Va infine ricordato che l'ecografia polmonare può fornire informazioni determinanti in quadri clinici di non sempre facile interpretazione quali la polmonite^{38,44,45}, l'embolia polmonare^{46,47}, l'atelectasia⁴⁸ e il pneumotorace⁴⁹⁻⁵². I dati ottenibili con gli US sono a basso costo e soprattutto possono evitare l'esposizione del paziente alle radiazioni ionizzanti. L'irradiazione di una TC toracica corrisponde a quella di circa 400 radiografie del torace, ma anche la semplice radiografia del torace può, in pazienti portatrici di genotipo vulnerabile come la mutazione *BRCA1-BRCA2*, portare a un raddoppio del rischio per carcinoma mammario⁵³. L'ottemperanza ad algoritmi diagnostici in accordo con le linee guida europee relative alla diagnostica per immagini con radiazioni ionizzanti⁵⁴ indubbiamente valorizzerebbe, specie in urgenza, il ruolo dell'ecografia polmonare.

Integrazione tra ecocardiografia ed ecografia polmonare

Considerate le potenzialità dell'ecografia polmonare, il suo utilizzo da parte del cardiologo dovrebbe essere contemplato nel work-up diagnostico al pari dell'ecocardiografia e impiegata sia come estensione di quest'ultima che come esame indipendente. L'apparecchio utilizzabile può essere una semplice macchina anche

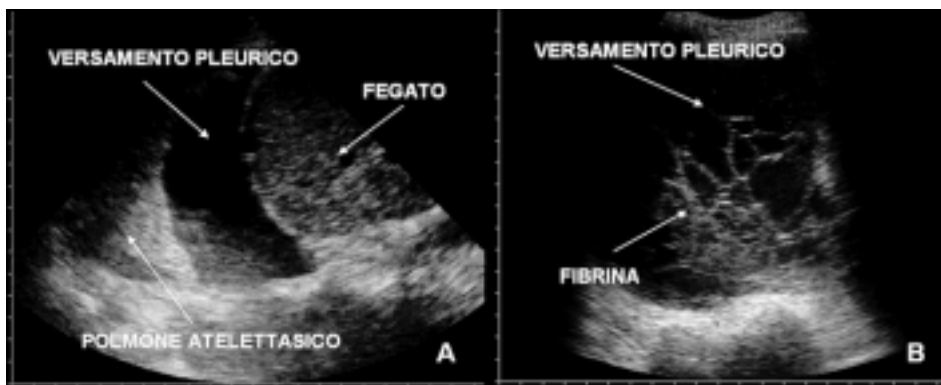


Figura 6. A: versamento pleurico transonico in paziente con scompenso cardiaco congestizio. B: nel contesto del versamento si evidenziano tralci di fibrina organizzata (empiema).

priva di modulo Doppler e portatile⁵⁴. Per la valutazione delle linee B può essere utilizzata la normale sonda cardiologica settoriale, mentre per uno studio più accurato della pleura o degli addensamenti sono preferibili sonde lineari con frequenze di 7.5-10 MHz o sonde convexe con frequenze medie di 3.5-5 MHz.

L'esame, condotto con scansioni longitudinali e trasversali lungo le linee anatomiche del torace, si esegue al letto dell'ammalato in pochi minuti ed è ovviamente ripetibile senza restrizioni, permettendo uno stretto follow-up non possibile con l'imaging radiologico.

Applicazioni dell'ecografia polmonare nel paziente dispnoico

Poiché la comparsa di multiple linee B è un marker accurato e sensibile di edema interstiziale, anche prima che esso diventi clinicamente manifesto e quindi al di sotto della soglia dell'edema alveolare, è intuitivo che la maggior utilità clinica del reperto sia la dimostrazione della presenza di congestione polmonare in un soggetto con dispnea^{15,17}.

Dal punto di vista fisiopatologico le linee B sono la conseguenza di un'alterazione reversibile o irreversibile (in base della risposta alla terapia diuretica) della membrana alveolo-capillare, presente a riposo in soggetti con scompenso cardiaco sia acuto che cronico e che può essere provocato in modo transitorio dallo sforzo fisico nei soggetti che presentano una severa disfunzione ventricolare sinistra^{17,36}.

La presenza di linee B viene identificata in maniera estremamente rapida e riproducibile, non dipende dalla presenza di una finestra acustica adeguata e correla validamente con la misurazione dell'acqua polmonare extravascolare misurata con il metodo della termodiluzione e la pressione di incuneamento capillare, indici di difficile estrapolazione con la valutazione clinica^{17,24}.

Nel giusto contesto clinico, la concentrazione delle linee B sui campi polmonari permette una stima dell'impegno edematoso dell'interstizio, della gravità dello scompenso e della progressione o regressione dei reperti con la terapia adeguata³⁶, consentendo una valutazione semiquantitativa dell'acqua extravascolare polmonare.

Nella pratica cardiologica comune, l'integrazione fra i dati clinici, ecocardiografici e quelli ottenibili con l'ecografia polmonare permette quindi una valutazione sufficientemente accurata dello stato cardiorespiratorio del paziente (Figura 7). L'acquisizione in pochi minuti di dati sulla funzione sistole-diastolica del cuore e sull'entità dell'acqua extravascolare del polmone rende quasi sempre possibile un'accurata definizione del quadro di scompenso.

Altrettanto utile risulta l'impiego degli US per il follow-up del paziente e per la valutazione degli effetti farmacologici. L'approccio combinato suggerito semplifica la differenziazione tra le dispnee cardiogene e quelle pneumogene, limitando pertanto il difetto di spe-

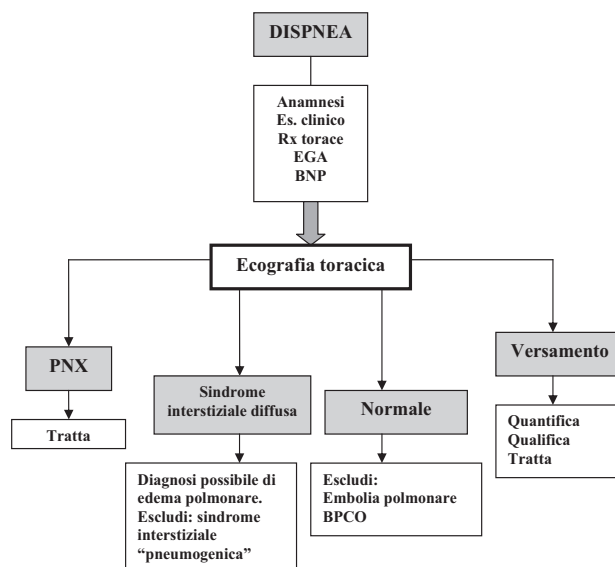


Figura 7. Flow-chart per la diagnosi della dispnea integrata con l'ecografia polmonare. BPCO = broncopneumopatia cronica ostruttiva; BNP = peptide natriuretico di tipo B; EGA = emogasanalisi; PNX = pneumotorace.

cificità delle linee B precedentemente descritto. In questo ambito, l'accuratezza diagnostica viene ulteriormente innalzata dal differente comportamento delle linee B cardiogene in risposta alla terapia diuretica. Al contrario, l'assenza di linee B in un soggetto con dispnea, quindi con l'evidenza di un *dry lung* ecografico, impone la ricerca di eziologie metaboliche, psicogene e soprattutto vascolari emboliche del sintomo.

La diagnosi differenziale della dispnea in terapia intensiva

L'edema polmonare è un problema clinico frequente nei pazienti in terapia intensiva post-chirurgica, particolarmente dopo interventi di chirurgia cardiovascolare. In questo contesto vi sono fondamentalmente tre varietà di edema: cardiogeno, da iperidratazione (da eccesso di infusioni saline o da insufficienza renale) e da aumentata permeabilità capillare come nei casi di ALI/ARDS^{55,56}.

La storia del paziente e alcuni segni radiografici, come il volume ematico intratoracico, la distribuzione dei flussi o la presenza di addensamenti alveolari periferici, possono permettere una certa differenziazione. Una valutazione ecografica integrata cardiaca e polmonare può comunque consentire una diagnosi differenziale molto più agevole e precisa.

La volemia nei pazienti operati rappresenta frequentemente un problema di difficile quantificazione clinica. Essi possono presentare riduzione del volume circolante per inadeguata somministrazione di liquidi o all'inverso iperidratazione per eccessiva infusione di fluidi e/o concomitante riduzione della funzione renale. Contrazioni

della diuresi vengono spesso empiricamente trattate con il diuretico o con la somministrazione di liquidi sulla base di valutazioni difficilmente oggettivabili.

L'integrazione dei dati ecocardiografici, della funzione sisto-diastolica, del quadro ecografico del polmone e la quantificazione della volumetria e dinamica della vena cava inferiore, possono fornire elementi utili, in modo non invasivo, per orientare le decisioni terapeutiche.

L'ecografia polmonare in un paziente ipovolemico mostra un quadro di normalità o comunque l'assenza di linee B diffuse. La vena cava inferiore presenta un diametro <1.5 cm con evidenza di collasso inspiratorio⁵⁷. Nel paziente ipervolemico l'ecografia polmonare evidenzia gradi variabili di interstiziopatia, spesso associati a versamenti pleurici di piccole dimensioni. La vena cava inferiore è dilatata e presenta riduzione inspiratoria del diametro <50%.

Un differente pattern delle linee B può permettere la differenziazione fra l'edema polmonare cardiogeno e quello dell'ALI/ARDS. Vi è evidenza, infatti, che l'edema da ALI/ARDS sia caratterizzato maggiormente da una disomogeneità nella distribuzione delle linee B che tipicamente appaiono ravvicinate o si addensano in certe regioni fino a provocare un *white lung*, mentre possono risparmiare altre aree polmonari^{45,58,59}. Tipici sono anche gli addensamenti polmonari distribuiti in periferia e prevalenti nelle regioni declivi, come del resto già ampiamente dimostrato dalla TC⁶⁰. I broncogrammi aerei, costanti negli addensamenti dell'ALI/ARDS, sono assenti nei quadri di edema idrostatico ed

i versamenti pleurici non sono tipici dell'edema polmonare lesionale⁶¹. La Figura 8 sintetizza alcune differenze tra edema cardiogeno e lesionale, utili per una diagnosi differenziale.

Conclusioni

Attualmente sono disponibili numerosi dati che giustificano l'impiego degli US per la diagnosi di patologie polmonari⁵⁹. La notevole accuratezza nel valutare l'incremento dell'acqua extravascolare polmonare indica che l'ecografia polmonare deve diventare un'indagine di cui il cardiologo si avvale ad integrazione dell'ecocardiografia.

La facilità di esecuzione e interpretazione delle immagini, la riproducibilità anche da parte di operatori non esperti⁶² (Figura 9), la possibilità di utilizzare apparecchiature portatili, il basso costo, la natura non ionizzante degli US, il vantaggio di ripetere l'esame anche più volte al giorno, l'esecuzione in contesti sia elettivi che d'urgenza, in ambulatorio come al letto dell'ammalato, costituiscono ulteriori elementi per un più estensivo impiego dell'ecografia polmonare.

Esistono ovviamente limiti che è opportuno sottolineare. L'ecografia del torace non è una metodica panoramica di imaging e non consente quindi lo studio delle strutture profonde. Alcune aree polmonari sono parzialmente coperte dalle coste, sterno e scapole, che complicano la realizzazione delle scansioni. La dipendenza dall'operatore è una caratteristica generale del-

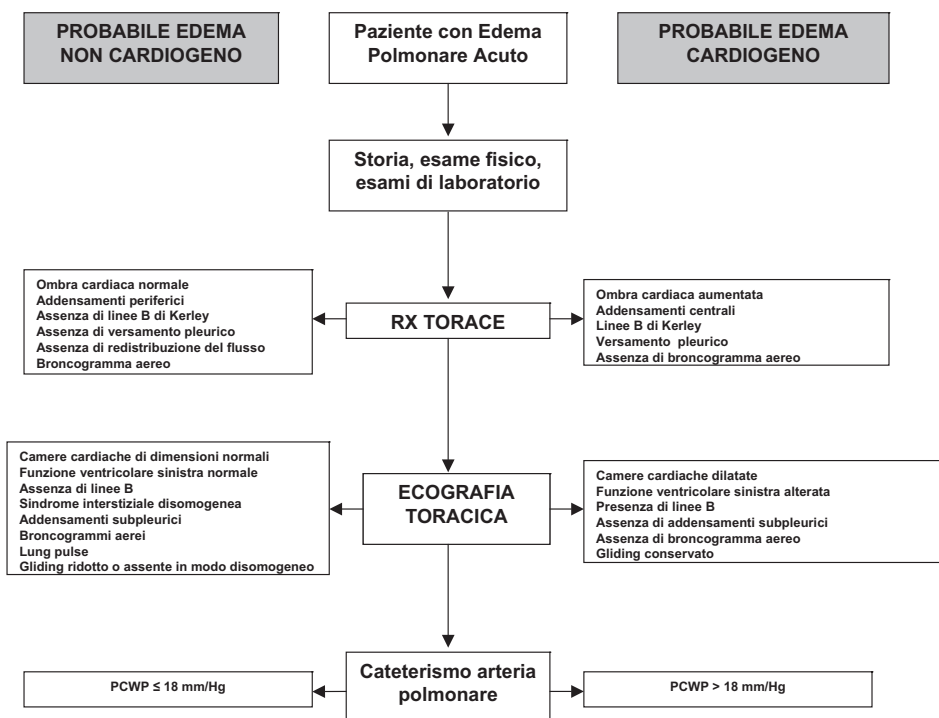


Figura 8. Approccio integrato per la diagnosi differenziale tra edema cardiogeno e non cardiogeno. PCWP = pressione di incuneamento capillare polmonare. Da Soldati e Copetti⁵⁸, modificata.

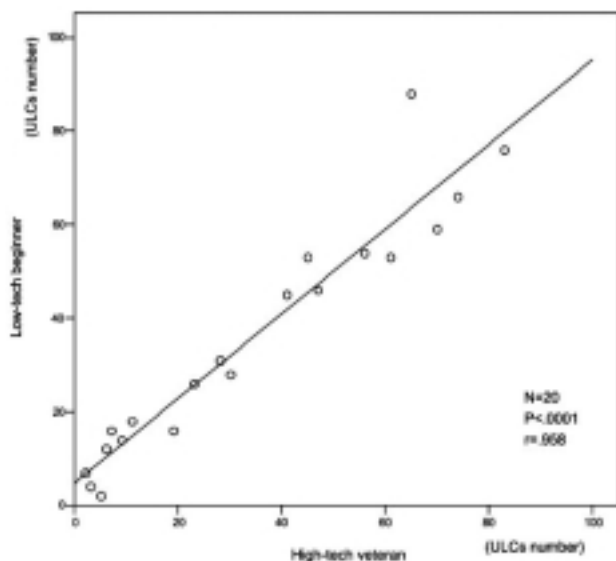


Figura 9. Il grafico mostra la correlazione significativa per la quantificazione delle linee B (comete polmonari) su di un medesimo paziente tra due osservazioni condotte rispettivamente da un ecografista esperto (high-tech veteran) e da un ecografista principiante (low-tech beginner). ULC = comete ultrasoniche polmonari. Da Bedetti et al.⁶², modificata.

l'ecografia, quindi anche di quella polmonare, anche se sicuramente in misura inferiore rispetto alle altre applicazioni degli US.

Riassunto

Negli anni recenti l'ecografia del polmone ha superato la sua fase pionieristica grazie all'apporto di dati significativi da parte di autori di differenti discipline. Oggi vi è pertanto una forte evidenza che tale metodica possa avere un impatto importante per la diagnosi di sintomi di tipo cardiotoracico, primo fra tutti la dispnea, sia in situazioni di urgenza che in ambulatorio. Il fatto che il cardiologo già impieghi gli ultrasuoni per lo studio del cuore rende, inoltre, estremamente attraente l'integrazione fra ecografia cardiaca e polmonare. In questa revisione gli autori descrivono le basi anatomiche, biofisiche e cliniche dell'ecografia polmonare in ambito cardiologico.

Parole chiave: Diagnosi; Ecografia polmonare; Ecografia toracica; Polmone.

Bibliografia

- Lichtenstein D, Meziere G, Biderman P, Gepner A, Barre O. The comet-tail artifact: an ultrasound sign of alveolar-interstitial syndrome. *Am J Respir Crit Care Med* 1997; 156: 1640-6.
- Lichtenstein D. General ultrasound in the critically ill. New York, NY: Springer-Verlag, 2005: 116-33.
- Weinberger SE, Drazen JM. Diagnostic procedures in respiratory disease. In: Harrison's principles of internal medicine. New York, NY: McGraw-Hill, 2002: 1453-6.
- Soldati G. Sonographic findings in pulmonary disease. *Radiol Med* 2006; 111: 507-15.
- Mathis G. Thoraxsonography: part I. Chest wall and pleura. *Ultrasound Med Biol* 1997; 23: 1131-39.

- Mathis G. Thoraxsonography: part II. Peripheral pulmonary consolidation. *Ultrasound Med Biol* 1997; 23: 1141-53.
- Soldati G, Copetti R. Ecografia toracica. Torino: CG Edizioni Medico-Scientifiche, 2006: 20-9.
- Gurney GW. Cross sectional physiology of the lung. *Radiology* 1991; 178: 1-10.
- Lichtenstein D, Menu Y. A bedside ultrasound sign ruling out pneumothorax in the critically ill: lung sliding. *Chest* 1995; 108: 1345-8.
- Singhal S, Henderson R, Horsfield K, Harding K, Cumming G. Morphometry of the human pulmonary arterial tree. *Circ Res* 1973; 33: 190-7.
- Weibel ER, Gil J. Structure-function relationships at the alveolar level. In: West JB, ed. Bioengineering aspects of the lung. New York, NY: Dekker, 1977: 1-81.
- Swensen SJ, Aughenbaugh GL, Douglas WW, Myers JL. High-resolution CT of the lungs: findings in various pulmonary diseases. *AJR Am J Roentgenol* 1992; 158: 971-9.
- Juhl J, Kuhlman JE. Methods of examination, techniques, and anatomy of the chest. In: Juhl JH, Crummy AB, Kuhlman JE, eds. Essential of radiologic imaging. Philadelphia, PA: Lippincott-Raven, 1998.
- Masotti L. Introduction to ultrasonography. In: Bolondi L, Gandolfi L, Labo G, eds. Diagnostic ultrasound in gastroenterology. Padova: Piccin Butterworths, 1984: 1-70.
- Soldati G. Lung sonography: artifact, movement or echotexture? *Giornale Italiano di Ecografia* 2001; 4: 329-38.
- Kremkau FE, Taylor KJ. Artifacts in ultrasound imaging. *J Ultrasound Med* 1986; 5: 227-37.
- Picano E, Frassi F, Agricola E, Gligorova S, Gargani L, Mottola G. Ultrasound lung comets: a clinically useful sign of extravascular lung water. *J Am Soc Echocardiogr* 2006; 19: 356-63.
- Lichtenstein D, Meziere G. A lung ultrasound sign allowing bedside distinction between pulmonary edema and COPD: the comet-tail artifact. *Intensive Care Med* 1998; 24: 1331-4.
- Avruch L, Cooperberg PL. The comet-tail artifact. *J Ultrasound Med* 1985; 41: 21-8.
- Reissig A, Kroegel C. Transthoracic sonography of diffuse parenchymal lung disease. *J Ultrasound Med* 2003; 22: 173-80.
- Yang PC, Luh KT, Chang DB, Yu CJ, Kuo SH, Wu HD. Ultrasonographic evaluation of pulmonary consolidations. *Am Rev Respir Dis* 1992; 146: 756-62.
- Gehmacher O, Mathis G, Kopf A, Scheier M. Ultrasound imaging of pneumonia. *Ultrasound Med Biol* 1995; 21: 1119-22.
- Weimberg B, Diakoumakis EE, Kass EG, Seife B, Zvi ZB. The air bronchogram: sonographic demonstration. *AJR Am J Roentgenol* 1986; 147: 593-5.
- Lange NR, Schuster DP. The measurement of lung water. *Crit Care* 1999; 3: R19-R24.
- Nieminen MS, Bohm M, Cowie MR, et al, on behalf of the ESC Committee for Practice Guidelines (CPG). Executive summary of the guidelines on the diagnosis and treatment of acute heart failure: the Task Force on Acute Heart Failure of the European Society of Cardiology. *Eur Heart J* 2005; 26: 384-416.
- Chait A, Cohen HE, Meltzer LE, Van Durme JP. The bedside chest radiograph in the evaluation of incipient heart failure. *Radiology* 1972; 105: 563-6.
- Ruskin JA, Gurney JW, Thorsen MK, Goodman LR. Detection of pleural effusions on supine chest radiographs. *AJR Am J Roentgenol* 1987; 148: 681-3.
- Chakko S, Woska D, Marinez H, et al. Clinical, radiographic and hemodynamic correlations in chronic congestive heart failure: conflicting results may lead to inappropriate care. *Am J Med* 1991; 90: 353-9.

29. Packer M, Cohn JN. Consensus recommendations for the management of chronic heart failure. *Am J Cardiol* 1999; 83: 1A-38A.
30. Remes J, Miettinen H, Reunanen A, Pyorala K. Validity of clinical diagnosis of heart failure in primary health care. *Eur Heart J* 1991; 12: 315-21.
31. Davie AP, Francis CM, Love MP, et al. Value of the electrocardiogram in identifying heart failure due to left ventricular systolic dysfunction. *BMJ* 1996; 312: 222.
32. Cowie MR, Jourdain P, Maisel A, et al. Clinical applications of B-type natriuretic peptide (BNP) testing. *Eur Heart J* 2003; 24: 1710-8.
33. Emdin M, Clerico A, Clemenza F, et al. Italian Association of Hospital Cardiologists; Italian Society of Cardiology; Italian Federation of Cardiology; Italian Society of Clinical Chemistry and Molecular Biology; Italian Society of Laboratory Medicine; Italian Society of Emergency Medicine. Recommendations for the clinical use of cardiac natriuretic peptides. *Ital Heart J* 2005; 6: 430-46.
34. Jambrik Z, Monti S, Coppola V, Agricola E, Mottola G, Picano E. Usefulness of ultrasound lung comets as a nonradiologic sign of extravascular lung water. *Am J Cardiol* 2004; 93: 1265-70.
35. Agricola E, Bove T, Oppizzi M, Zangrillo A, Fracasso A, Picano E. Ultrasound comet-tail images. A marker of pulmonary edema: a comparative study with wedge pressure and extravascular lung water. *Chest* 2005; 127: 1690-5.
36. Agricola E, Picano E, Oppizzi M, et al. Assessment of stress induced pulmonary interstitial edema by chest ultrasound during exercise echocardiography and its correlation with left ventricular function. *J Am Soc Echocardiogr* 2006; 19: 457-63.
37. Soldati G, Testa A, Silva FR, Carbone L, Portale G, Gentiloni Silveri N. Chest ultrasonography in lung contusion. *Chest* 2006; 130: 533-8.
38. Targhetta R, Chavagneux R, Burgeois JM, Dauzat M, Balmes P, Pourcelot L. Sonographic approach to diagnosing pulmonary consolidation. *J Ultrasound Med* 1992; 11: 667-72.
39. Vignon P, Chastagner C, Berkane V. Quantitative assessment of pleural effusion in critically ill patients by means of ultrasonography. *Crit Care Med* 2005; 33: 1757-63.
40. Tsai TH, Yang PC. Ultrasound in the diagnosis and management of pleural disease. *Curr Opin Pulm Med* 2003; 9: 282-90.
41. Lichtenstein D. Lung ultrasound in the critically ill. *Clin Intensive Care* 2005; 16: 79-87.
42. Yang PC, Luh KT, Chang DB. Value of sonography in determining the nature of pleural effusion: analysis of 320 cases. *AJR Am J Roentgenol* 1992; 159: 29-33.
43. Piccoli M, Trambaiolo P, Salustri A, et al. Bedside diagnosis and follow up of patients with pleural effusion by a hand-carried ultrasound device early after cardiac surgery. *Chest* 2005; 128: 3413-20.
44. Dorne HL. Differentiation of pulmonary parenchymal consolidation from pleural disease using the sonographic fluid bronchogram. *Radiology* 1986; 158: 41-2.
45. Lichtenstein D, Lascols N, Meziere G, Gepner A. Ultrasound diagnosis of alveolar consolidation in the critically ill. *Intensive Care Med* 2004; 30: 276-81.
46. Mathis G, Blank W, Reissig A, et al. Thoracic ultrasound for diagnosing pulmonary embolism: a prospective multicenter study of 352 patients. *Chest* 2005; 128: 1531-8.
47. Reissig A, Heyne JP, Kroegel C. Sonography of lung and pleura in pulmonary embolism: sonomorphologic characterization and comparison with spiral CT scanning. *Chest* 2001; 120: 1977-83.
48. Lichtenstein D, Lascols N, Prin S, Meziere G. The lung pulse: an early ultrasound sign of complete atelectasis. *Intensive Care Med* 2003; 29: 2187-92.
49. Soldati G, Testa A, Pignataro G, et al. The ultrasonographic deep sulcus sign in traumatic pneumothorax. *Ultrasound Med Biol* 2006; 32: 1157-63.
50. Targhetta R, Burgeois JM, Balmes P. Echography of pneumothorax. *Rev Mal Respir* 1990; 7: 575-9.
51. Soldati G, Rossi M. Pneumotorace traumatico: diagnosi ecografica in urgenza. *Giornale Italiano di Ecografia* 2000; 3: 269-73.
52. Lichtenstein D, Meziere G, Lascols N, et al. Ultrasound diagnosis of occult pneumothorax. *Crit Care Med* 2005; 33: 1231-8.
53. Andrieu N, Easton DF, Chang-Claude J, et al. Epidemiological Study of BRCA1 and BRCA2 Mutation Carriers (EMBRACE); Gene Etude Prospective Sein Ovaire (GENEPSO); Gen en Omgeving studie van de werkgroep Hereditair Borstkanker Onderzoek Nederland (GEO-HEBON); International BRCA1/2 Carrier Cohort Study (IBCCS) Collaborators' Group. Effect of chest X-rays on the risk of breast cancer among BRCA1/2 mutation carriers in the international BRCA1/2 carrier cohort study: a report from the EMBRACE, GENEPSO, GEO-HEBON, and IBCCS Collaborators' Group. *J Clin Oncol* 2006; 24: 3361-6.
54. European Commission on Radiation protection 118: Referral guidelines for imaging. <http://europa.eu.int/comm/environment/radprot/118/rp-118-en.pdf>.
55. Desai SR. Acute respiratory distress syndrome: imaging of the injured lung. *Clin Radiol* 2002; 57: 8-17.
56. Milne EN, Pistolesi M, Miniati M, Giuntini C. The radiologic distinction of cardiogenic and noncardiogenic edema. *AJR Am J Roentgenol* 1985; 144: 879-93.
57. Otto CM. The practice of clinical echocardiography. Philadelphia, PA: WB Saunders, 2002: 739-60.
58. Soldati G, Copetti R. Ecografia toracica. Torino: CG Edizioni Medico-Scientifiche, 2006: 70-3.
59. Beckh S, Bolcskei PL, Lessnau KD. Real-time chest ultrasonography. A comprehensive review for the pulmonologist. *Chest* 2002; 122: 1759-73.
60. Gattinoni L, Caironi P, Pelosi P, Goodman LR. What has computed tomography taught us about the acute respiratory distress syndrome? *Am J Respir Crit Care Med* 2001; 164: 1701-11.
61. Marini JJ. Advances in the understanding of acute respiratory distress syndrome: summarizing a decade of progress. *Curr Opin Crit Care* 2004; 10: 265-71.
62. Bedetti G, Gargani L, Corbisiero A, Frassi F, Poggianti E, Mottola G. Evaluation of ultrasound lung comets by hand held echocardiography. *Cardiovasc Ultrasound* 2006; 4: 34.